

Вестник Бурятской государственной сельскохозяйственной академии имени В.Р. Филиппова. 2021. № 4(65). С. 207–212.

Vestnik of Buryat State Academy of Agriculture named after V. Philipov. 2021;4(65):207–212.

Краткое сообщение

УДК 619:616-006.69

doi: 10.34655/bgsha.2021.65.4.028

РЕНТГЕНОГРАФИЧЕСКОЕ ИССЛЕДОВАНИЕ ЛЁГКИХ У КОШЕК В ГЕРИАТРИЧЕСКОМ ПЕРИОДЕ ПРИ НЕОПЛАЗИИ МОЛОЧНОЙ ЖЕЛЕЗЫ. ЧАСТНЫЙ СЛУЧАЙ

**Денис Вячеславович Черепанов¹, Наталья Александровна Татарникова²,
Клавдия Александровна Сидорова³**

^{1,2} Пермский государственный аграрно-технологический университет имени академика
Д.Н. Прянишникова, Пермь, Россия

³ Государственный аграрный университет Северного Зауралья, Тюмень, Россия

²tatarnikova.n.a@yandex.ru

³sidorova.clavdija@yandex.ru

Аннотация. В настоящее время рентгенография является наиболее распространённым методом диагностики большинства болезней животных. Благодаря рентгенографическому исследованию ветеринарными специалистами удаётся обнаружить патологии легочной системы на ранних стадиях, в частности, это касается метастатического поражения легких. Наиболее подвержены злокачественным новообразованиям кошки в гериатрическом периоде. В последнее время в практике ветеринарных врачей встречаются пациенты с уже прогрессирующими патологическими процессами в легочной системе, данный факт можно связать с неосведомленностью владельцев кошек о последствиях неопластических процессов в молочной железе, а именно метастатическом росте. Преимущественно новообразования молочной железы у кошек имеют злокачественную этиологию, что является ключевым моментом в развитии метастатической болезни. В публикации рассматривается частный клинический случай, связанный с неопластическим процессом у кошки в гериатрический период, обитающей на территории Пермского края, города Пермь. В научной работе описываются обнаруженные врачом патологии: неоплазия молочной железы, метастатический процесс в легочной ткани, вследствие которого возникла острая легочная недостаточность. Изучен полный анамнез жизни и болезни животного. Описан частный случай из врачебной практики с подробным терапевтическим планом ведения пациента. Изложены результаты рентгенографического и гистологического исследования. В ходе работы авторам удалось открыть новые научные перспективы, а также установить ряд взаимосвязей между возрастом животного, патологическими процессами в легочной ткани, вызванными на фоне неоплазии молочной железы.

Ключевые слова: кошка, гериатрия, опухоль молочной железы, рентгенография.

Brief report

X-RAY STUDY OF LUNGS IN CATS DURING THE GERIATRIC PERIOD IN BREAST NEOPLASIA. SPECIAL CASE

Denis V. Cherepanov¹, Natalia A. Tatarnikova², Klavdiya A. Sidorova³

^{1,2}Perm State Agrarian and Technological University named after Academician D.N. Pryanishnikov, Perm, Russia

³State Agrarian University of the Northern Trans-Urals, Tyumen, Russia

²tatarnikova.n.a@yandex.ru

³sidorova.clavdiya@yandex.ru

Abstract. *Currently, radiography is the most common method of diagnosing most animal diseases. Thanks to X-ray examination, veterinary specialists are able to detect pathologies of the pulmonary system at early stages; in particular, this concerns metastatic growth in the lungs. Cats are most susceptible to malignant neoplasms in the geriatric period. Recently, in the practice of veterinarians, there are patients with already progressive pathological processes in the pulmonary system, this fact can be attributed to the ignorance of cat owners about the consequences of neoplastic processes in the mammary gland, namely, metastatic growth. Mainly, breast neoplasms in cats have a malignant etiology, which is a key point in the metastasis of lung tissue. The publication considers a special clinical case associated with a neoplastic process in a cat in the geriatric period living on the territory of the Perm Territory, the city of Perm. The presented article describes the pathologies detected by the doctor: neoplasia of the breast, a metastatic process in the lung tissue, as a result of which acute pulmonary insufficiency occurred. The full anamnesis of the animal's life and illness is presented. In the article, we describe a special case from medical practice, with a detailed therapeutic plan for the patient's management. The results of X-ray and histological examination are presented. In the course of the work, the authors managed to open new scientific perspectives, as well as establish a number of relationships between the age of the animal, pathological processes in the lung tissue caused by breast neoplasia.*

Keywords: cat, geriatrics, respiratory system, breast tumor, radiography.

Введение. Представленная публикация посвящена описанию патологических изменений, выявленных в легких кошки в возрасте 15 лет, которые развились на фоне неопластического процесса молочной железы.

Опухолевые образования относятся к самым распространенным заболеваниям [1, 2, 3]. Выделяют две группы опухолей: доброкачественные и злокачественные. Если доброкачественные новообразования отличаются медленным ростом, не способны проникать в органы и ткани, то для злокачественных характерен неконтролируемый рост, мутация клеток, метастазирование. Самым известным и распространенным видом злокачественной опухоли является рак [4].

Отмечено широкое распространение опухолей молочных желез [5, 6, 7, 8, 9], которые у кошек занимают третье место

после лимфом и опухолей кожи [10]. При этом уровень их злокачественности достигает 90%. Заболеванию подвержены кошки в гериатрическом периоде, однако есть наблюдения, что болеют животные и в более молодом возрасте [11].

В различных источниках термин «гериатрический» поясняется, как «относящийся к людям пожилого и старческого возраста». В ветеринарии точного определения данного термина нет. Существует несколько характеристик изменений физиологического состояния организма, которые связаны с процессами старения: прогрессирующие изменения, необратимые изменения, изменения в работе внутренних органов. Старое животное более подвержено различным заболеваниям (рак, острая/хроническая почечная недостаточность, легочная недостаточность, болезни сердца) [12].

Цель исследований: изучение метастатического процесса в лёгких при раке молочной железы кошек. Ранее подобных исследований в городе Пермь не проводилось.

Условия и методы исследования. Работа выполнена на базе кафедры инфекционных болезней факультета ветеринарной медицины и зоотехнии и в учебно-научном центре «Ветлайн» ФГБОУ ВО «Пермская ГАТУ» под руководством доктора ветеринарных наук, профессора Н.А. Татарниковой.

Материалом для исследования явилась кошка в возрасте 15 лет, поступившая на прием с подозрением на рак молочной железы.

Работа выполнена с применением клинических методов исследования [13]. С целью выявления метастазов в легких применено рентгенографическое исследование грудной клетки, выполненное на базе «УНЦ Ветлайн» с использованием рентгеновского аппарата «EcoRay ORANGE-1060HF».

Снимки выполнены в трех проекциях:

– правой латеральной (ПЛП) – животное укладывается на правый бок, грудные конечности отводятся вперед, позвоночник и грудина параллельно столу, ребра в суперпозиции;

– левой латеральной (ЛЛП) – животное укладывается на левый бок, грудные конечности отводятся вперед, позвоночник и грудина параллельны столу, ребра в суперпозиции;

– вентродорсальной (ВДП) – животное укладывается на спину, грудина и позвоночник должны находиться в суперпозиции, тазовые конечности отводятся каудально, передние краниально.

Данные виды укладок животного позволяют выявить наличие патологических процессов, в частности очагов метастазирования в легких.

Результаты исследований и их обсуждения. Кошка беспородная, возраст 15 лет, проживает в домашних условиях с доступом на улицу. Рацион питания смешанного типа из домашней еды и промышленного корма (паучи «Whiskas»).

Кошка не стерилизована, не вакцинирована, обработки от экто- и эндопаразитов не проводились. Принимала участие в вязках. Кошка получала препараты, подавляющие половую охоту (прогестины). В клинику прежде не обращались.

При клиническом осмотре положение животного вынужденное лежачее. Волосяной покров густой, тусклый, взъерошенный, волос в волосяных фолликулах удерживается слабо, тургор кожи понижен. Температура тела 39,5°C, частота сердечных сокращений – 120 уд/мин, частота дыхания – 25 дыхательных движений/мин, масса тела – 3 кг, скорость наполнения капилляров – 3 секунды. Дыхание тяжёлое, смешанного типа, отмечается сухой кашель. Аускультацией грудной клетки выявлено бронхиальное дыхание и шумы трения плевры. При пальпации изменений в области грудной стенки не выявлено, в области подгрудка отмечается обширный отек. Животное истощено, слабо реагирует на внешние раздражители.

В грудной доле молочной железы выявлен изъязвленный опухолевый очаг диаметром около 5-6 сантиметров. Полость очага заполнена рыхлой кровотокающей тканью, покрытой тягучей вязкой массой серовато-желтого цвета с ихорозным запахом (рис. 1). Помимо основного очага имелись множественные мелкие узелки диаметром до 1 сантиметра, расположенные на второй абдоминальной доле.

Владельцам было предложено провести цитологическое исследование материала, полученного из новообразования, от которого они отказались.

С целью визуализации метастатического процесса в регионарных лимфатических узлах и лёгких проведено рентгенографическое исследование, выполненное в левой латеральной, правой латеральной и вентро-дорсальной проекции. Качество укладки – удовлетворительное, ротация, режим экспозиции – неудовлетворительный. Рентгенографическая картина предоставлена снимками экрана (рис. 2, 3, 4).

По результатам рентгенографическо-

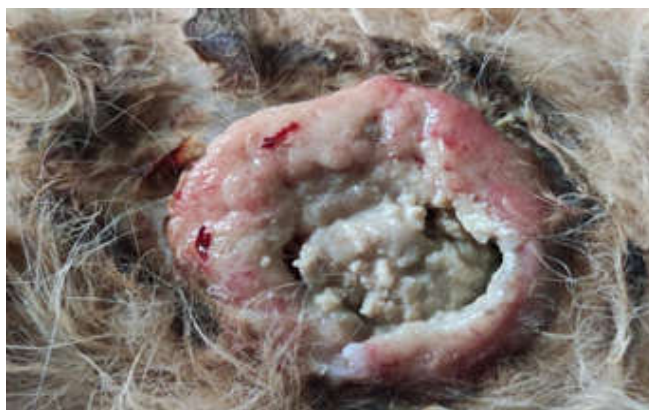

Рисунок 1. Опухоль молочной железы. Изъязвление

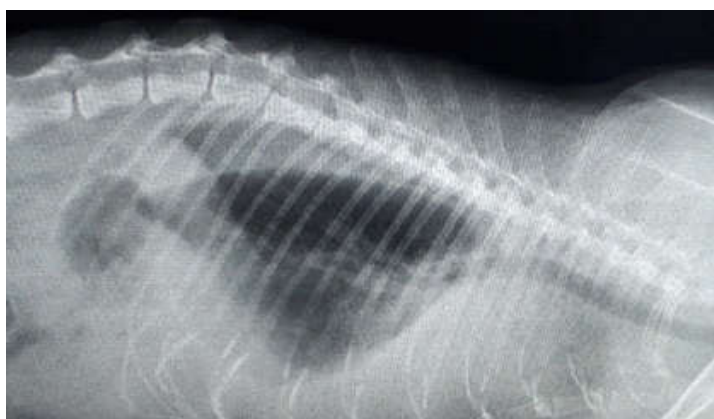


Рисунок 2. Рентгенографический снимок грудной полости. Левая латеральная проекция

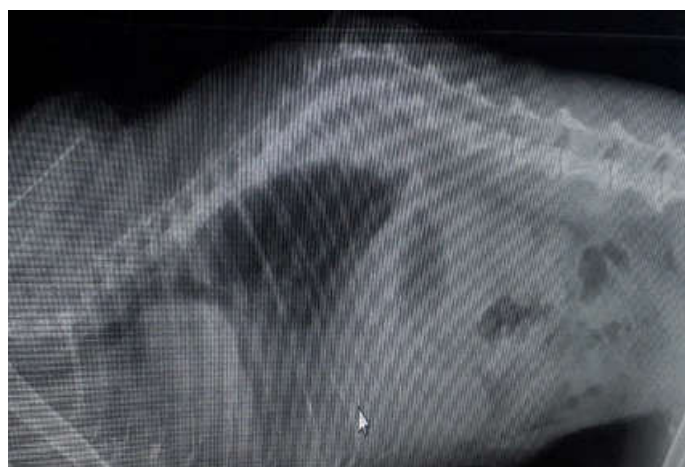

Рисунок 3. Рентгенографический снимок грудной полости. Правая латеральная проекция

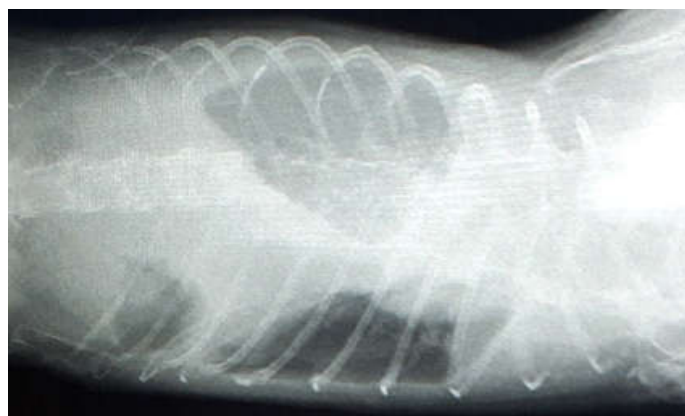


Рисунок 4. Рентгенографический снимок грудной полости. Вентродорсальная проекция

го исследования было установлено уменьшение правой доли лёгкого и наличие свободной жидкости в грудной полости. Данные отклонения привели к дыхательной недостаточности, что спровоцировало затруднённое дыхание и кашель в дальнейшем.

После проведения рентгенографического исследования владельцам представили план терапевтических действий, включавший в качестве основного метода унилатеральную мастэктомию. Был назначен общий клинический и биохимический анализ крови, а также ультразвуковое исследование брюшной полости и сердца. Исследования, как и операция, выполнены не были в связи со смертью животного.

Заключение. В гериатрический период у кошек чаще диагностируют злокачественные опухоли молочных желез, метастазирующие в легкие и регионарные лимфатические узлы, что, в свою очередь приводит к смерти животного.

Список источников

1. Боровская А.А. Опухоли молочных желез у кошек. Статистические данные, методы диагностики и лечения // *Дневник науки*. 2019. № 6(30). С. 6.
2. Варфоламеева Н.Л., Ханхасыков С.П. Новообразования молочных желез собак и кошек, диагностируемые в г. Улан-Удэ, и их морфологическая характеристика // *Вестник КрасГАУ*. 2017. № 9(132). С. 41-49.
3. Онкология молочной железы кошек / С.М. Максимов, С.П. Ханхасыков, И.П. Короткова, Ю.В. Шумова // Молодые ученые - агропромышленному комплексу Дальнего Востока : материалы XIX межвузовской научно-практической конференции молодых ученых, аспирантов, специалистов, Уссурийск, 02–03 апреля 2019 года. Уссурийск : Приморская государственная сельскохозяйственная академия, 2019. С. 142-146.
4. Головин Т.С., Толкачев В.А. Клинико-морфологические формы неоплазий молочной железы у кошек в г. Курске // *Вестник Курской государственной сельскохозяйственной академии*. 2017. № 7. С. 29-32.
5. Лозовская Е.А., Силкин И.И. Морфологическая характеристика злокачественных опухолей молочной железы у собак, со-

держащихся в условиях города Иркутска // *Вестник ИрГСХА*. 2012. № 53. С. 84-88.

6. Митрохина Н.В. Клинико-морфологическая характеристика опухолей молочных желез у мелких домашних животных // *VetPharma*. 2016. № 5. С. 50-53.

7. Ханхасыков С.П. Новообразования у собак и кошек в условиях Байкальского региона. Улан-Удэ : Изд-во Бурятской ГСХА имени В.Р. Филиппова, 2016. 128 с.

8. Жуков В.М. Органопатология молочной железы кошек и собак // *Вестник Алтайского государственного аграрного университета*. 2018. № 7(165). С. 95-99.

9. Ioan Baba A., Cetoii C. Comporative onkology. Bucharest. The Publishing House of the Romanian Academy, 2007. 787 p.

10. Новообразования молочной железы // *Онкология мелких домашних животных*. Москва : Издательский дом «НАУЧНАЯ БИБЛИОТЕКА», 2017. С. 287-368.

11. Якунина М.Н., Голубева В.А., Гаранин Д.В. Рак молочной железы у собак и кошек // *Ветеринария*. Москва : Зоомедлит, 2011. С. 78.

12. Майк Д. Гериатрия собак и кошек. Москва : Аквариум, 2002. 256 с.

13. Клиническая диагностика с рентгенологией / Е.С. Воронин, Г.В. Сноз, М.Ф. Васильев и др.; под ред. Е.С. Воронина. Москва : КолосС, 2006. 509 с.

References

1. Borovskaya, A.A. Breast tumors in cats. Statistical data, methods of diagnosis and treatment. *Science Diary*. 2019;6(30):6 (In Russ.).
2. Varfolameeva N.L., Khankhasykov S.P. Mammary tumors of dogs and cats diagnosed in Ulan-Ude and their morphological characteristic. *Vestnik KrasGAU*. 2017;9(132):41-49 (In Russ.).
3. Maximov S.M., Khankhasykov S.P., Korotkova I.P., Shumova Yu.V. Oncology of the mammary gland of cats. *Young scientists - to the agro-industrial complex of the Far East. Proc. of the XIX Interuniversity Sci. and Pract. Conf. of young scientists, graduate students, specialists*. Ussuriysk. Primorsk State Agricultural Academy, 2019. Pp. 142-146 (In Russ.).
4. Golovin T.S., Tolkachev V.A. Clinical and morphological forms of brain neoplasia in cats in Kursk. *Bulletin of the Kursk State Agricultural Academy*. 2017;7:29-32 (In Russ.).

5. Lozovskaya E.A., Silkin I.I. Morphological characteristics of malignant tumors of the mammary gland in dogs kept in the conditions of the city of Irkutsk. *Vestnik IrGSKhA*. 2012;53:84-88 (In Russ.).

6. Mitrokhin N.V. Clinical and morphological characteristics of mammary gland tumors in small domestic animals. *VetPharma*. 2016; 5:50-53 (In Russ.).

7. Khankhasykov S.P. *Novoobrazovaniya u sobak i koshek v usloviyakh Baykal'skogo regiona*. [Neoplasms in dogs and cats in the conditions of the Baikal region]. Ulan-Ude: Publ. house of the Buryat State Agricultural Academy named after V.R. Philippov, 2016. 128 p. (In Russ.).

8. Zhukov V.M. Mammary gland organopathology in cats and dogs. *Vestnik Altayskogo gosudarstvennogo agrarnogo universiteta*. 2018;7(165): 95-99 (In Russ.).

9. Ioan Baba A., Cetoï C. Comparative oncology. Bucharest. The Publishing House of the Romanian Academy, 2007. 787 p.

10. Kuznetsova A.L. [et al.] Breast neoplasms. *Oncology of small domestic animals*. Moscow: Publishing house "SCIENTIFIC LIBRARY", 2017. Pp. 287-368 (In Russ.).

11. Yakunina M.N., Golubeva V.A., Garanin D.V. Rak molochnoy zhelezy u sobak i koshek [Breast cancer in dogs and cats]. *Veterinary medicine*. Moscow. Zoomedit, 2011. P. 78 (In Russ.).

12. Mike D. [Geriatrics of dogs and cats]. Moscow. Aquarium, 2002. 256 p. (In Russ.).

13. Voronin E.S., Snoz G.V., Vasiliev M.F. et al. *Klinicheskaya diagnostika s rentgenologiyey* [Clinical diagnostics with radiology]. Ed. E.S. Voronin. Moscow. KolosS, 2006. 509 p. (In Russ.).

Информация об авторах

Денис Вячеславович Черепанов – аспирант кафедры инфекционных болезней;

Наталья Александровна Татарникова – доктор ветеринарных наук, профессор, заведующая кафедрой инфекционных болезней;

Сидорова Клавдия Александровна – доктор ветеринарных наук, профессор, заведующая кафедрой анатомии и физиологии.

Information about the authors

Denis V. Cherepanov – Postgraduate student, Infectious Diseases Chair;

Natalia A. Tatarnikova – Doctor of Science (Veterinary), Professor, Head of the Infectious Diseases Chair;

Klavdiya A. Sidorova, Doctor of Science (Veterinary), Professor, Head of the Anatomy and Physiology Chair.

Статья поступила в редакцию 28.10.2021; одобрена после рецензирования 22.11.2021; принята к публикации 26.11.2021.

The article was submitted 28.10.2021; approved after reviewing 22.11.2021; accepted for publication 26.11.2021.